Aus der Konservierenden Abteilung des Zahnärztlichen Institutes der Universität Basel (Vorsteher: Prof. Dr. O. Müller) und der Schulzahnklinik Basel (Direktor: Dr. M. Gutherz)

Untersuchungen über Formaquadont

Inaugural-Dissertation

zur

Erlangung der Doktorwürde der Zahnheilkunde

der

Medizinischen Fakultät

der

Universität Basel

vorgelegt von

Max Schmucki

aus Basel

Berlin 1938

Von der medizinischen Fakultät der Universität Basel, genehmigt auf Antrag von Prof. Dr. O. Müller.

Tag der Promotion:

Basel, 8. März 1937

R. UNIV.
BIBLIOTHEEK
LEIDEN

Wirkt ein mechanischer (Abrasion, Beschleifung) oder toxischer Reiz (Karies) auf die gesunde Pulpa ein, so antwortet sie im allgemeinen durch Bildung und Anbau von Sekundärdentin in der Gegend der bedrohten Stelle. Dies erfolgt in verschiedener Art und Weise je nach der zeitlichen Einwirkung und der Intensität des einwirkenden Traumas.

Betrachtet man die Zweckmäßigkeit, mit der das Pulpagewebe einem vordringenden Reiz damit entgegentritt, daß er, langsam weichend, ein anderes Gefüge an seine Stelle setzt, das es vor frühzeitigem Zerfall schützt, lag der Gedanke nahe, diese Bildung künstlich zu erzeugen. Dadurch aber, daß die Pulpa, von außen bedroht, ein Produkt herstellt, hat dies in Folge seiner rascheren Bildung eine weit schlechtere Organisation aufzuweisen als das normale Dentin, zu dessen Herstellung der Körper die erforderliche Muße hatte. Es zeigen sich die Dentinkanälchen anfänglich abgebogen (Sekundärdentin I. Ordnung), dann werden sie unregelmäßig in ihrem Verlauf (Sekundärdentin II. Ordnung), im weiteren infolge der Ermüdung der Pulpa verworren und spärlicher (Sekundärdentin III. Ordnung). Der Reiz, der sich im normalen Dentin geradlinig und ohne Hindernisse fortsetzen konnte, wird also bereits beim Sekundärdentin I. Ordnung abgebremst und muß sich seinen Weg durch diese dichteren Schichten bahnen. Eine vordringende Karies wird also hier auf viel größeren Widerstand stoßen als im normalen Dentin. Könnte es demnach gelingen, diese Bildung von Sekundärdentin künstlich anzuregen, so könnten wir Folgendes erreichen:

1. Die Pulpa würde sich ohne Schädigung durch den Reizstoff zurückziehen, um aus der gefährdeten Zone ganz zu verschwinden.

2. Der Zerfall der harten Zahnsubstanz würde hintangehalten werden.

Das Dentin ist infolge seines großen Reichtums an Kanälchen, die von den Odontoblastenfortsätzen durchzogen sind, und nach neuesten Forschungen ein reich verzweigtes Netz von sensiblen Nervenfasern enthalten, ein äußerst sensibles Organ. Dies kann sich sogar in dem Maße steigern, daß eine Kavitätenpräparation trotz größter Sorgfalt verunmöglicht wird. Ob wir nun die Sensibilität als Ausdruck der Innervierung in den Fortsätzen oder dem Dentin annehmen, oder ob wir der nichtkompressiblen Flüssigkeitssäule ihre Bedeutung lassen, es kommt für uns darauf an, schmerzlos operieren zu können. Dies können wir erreichen, wenn es uns gelingt, zwischen dieses sensible Dentin und die den Reiz empfangende Pulpa eine Barriere, die die Funktion einer Isolierung hat, zu treiben. Am einwandfreisten könnte dies erfolgen, wenn diese Barriere infolge bestimmter Reaktionen von seiten der Pulpa selbst erfolgen könnte. Dies ist mit einer Schicht Schutz- oder Sekundärdentin zu erreichen.

Bildung einer solchen Schutzschicht ist die eine Antwort, die ein derartiger Reiz von seiten der Pulpa bzw. der Odontoblasten erhält. Wenn man sich die reflektorische Schnelligkeit überlegt, mit der sich Reiz und Abwehrmaßnahme ablösen, dann kann man das nur von einem Gewebe erwarten, das einerseits hoch differenziert, andererseits aber in seiner Konstitution sehr reaktiv ist.

Die andere Möglichkeit, Schmerzlosigkeit im Dentin zu erreichen, besteht darin, daß die Bahn: Reizstelle — perzipierendes Organ, also die Bahn der T o m e s schen Faser, unterbrochen wird. Bei einer weniger reaktiven Pulpa, bei der die Odontoblasten nicht imstande sind, in so kurzer Zeit Reizdentin zu bilden, wird die T o m e s sche Faser teilweise oder ganz zerstört. Dies kann geschehen durch chemische Bindung, durch Überführung vom Sol- in den Gelzustand oder durch Koagulation. Ja, die Zerstörung wird sogar auf den Ursprung dieser Fasern, auf die Odontoblasten selbst, übergreifen können.

Der Stoff oder das Medikament, mit dem wir diese Sensibilität herabsetzen wollen, darf aber unter keinen Umständen neben der Erfüllung seiner Aufgabe, Koagulation der T o m e s schen Faser und Anreiz zur Sekundärdentinbildung, irgendwie irreparable Schädigung auf das Pulpagewebe hervorrufen. Dieser Reiz soll eben nur gerade so groß sein, bei einer reaktiven Pulpa die Odontoblasten zur Bildung neuen, eben des Sekundärdentins, zu zwingen, ohne daß sie oder das sie umgebende Pulpagewebe in ihrer Vitalität gestört werden.

Orban (Wien) hat in einer größeren Abhandlung (Zeitschrift für Stomatologie 1934: Verwendung des Formalins in der konservierenden Zahnheilkunde) eine Versuchsreihe mit Paraformaldehyd beschrieben. Den Untersuchungen lagen bejahende und verneinende Urteile über den Gebrauch von Formaldehyd bei der Behandlung von Pulpitis, Amputation, Gangrän, als Dentinanaestheticum, als Devitalisationsmittel und zur Zahnfleischbehandlung zugrunde. Es waren dies Urteile, die sich über eine Zeitdauer von 40 Jahren erstreckten.

Mag der klinische Erfolg in gewissen Fällen über den histologischen Befund hinwegtäuschen und so den Anlaß dazu geboten haben, das Mittel in seiner Anwendung zu verallgemeinern, so erbringen histologische Bilder von Zähnen, die mit einer Formalin-haltigen Wurzelfüllung versehen wurden, den deutlichen Beweis, daß das Formaldehyd ein Gewebe zur Bildung von Hartsubstanzen anregen kann.

„Paraformaldehyd ist ein amorphes Polymeres des Formaldehyds, von unbekannter, aber mindestens dreifacher Molekulargröße und mit einem je nach den inneren und äußeren Umständen schwankendem Gehalt an absorbiertem Wasser“ (Auerbach und Barschan). Die Formel ist $(CH_2O)_3 . H_2O$.

Beim Verdampfen zerfällt Paraformaldehyd in Formaldehyd und Wasser. Aber auch sonst neigt Paraformaldehyd dazu, Formaldehyd als Gas oder in wässeriger Lösung abzuspalten.

„Die wässerige Lösung des Paraformaldehyds unterscheidet sich nicht von Formaldehyd-Lösung.“

In starker Konzentration wirkt Formaldehyd zerstörend und gerbend auf das Gewebe. Um es aber als reizendes Agens für die Pulpa verwenden zu können, müssen entweder geringere Konzentrationen (wie bei der Wurzelfüllung) oder aber der Paraformaldehyd angewandt werden.

Die Untersuchungen von Orban

Orban hat an Hundezähnen Einlagen mit wachsender Konzentration von Paraformaldehyd gemacht, von 1% bis zu 50%. Dauer der Einlagen:

1—5%	Paraform	4—9 Monate
20—50%	„	1—11 Tage
20%	„	3 Monate

Die Zähne werden dann extrahiert und histologisch untersucht und haben folgende Resultate gezeitigt:

„Nach Verwendung von 1—5% Paraformaldehyd-Aquadont-Einlagen konnte bei Hunden nach 3—9 Monaten eine sekundäre Dentinbildung beobachtet werden. Bei 1—2% war die sekundäre Dentinbildung örtlich begrenzt, bei höheren Dosen diffus im ganzen koronalen Teil der Pulpa. Von einer Schädigung der Pulpa kann man nur insofern sprechen, daß gegenüber der Kavität die Odontoblasten sich abgeflacht haben, einzelne von ihnen wurden in das überstürzt gebildete Dentin eingeschlossen, und das Pulpagewebe zeigte öfter Zeichen einer Atrophie. Entzündliche Vorgänge bei diesen niedrigen Dosen konnten nicht beobachtet werden; dieselben sind, wenn überhaupt aufgetreten, ausgeheilt.

Sekundär-Dentinbildung konnte auch gefunden werden nach ein- bis fünftägiger Liegedauer von 10%iger und 20%iger Paraformaldehyd-Aquadont-Einlage.

Nach Verwendung von höheren Konzentrationen von Paraform-Aquadont (20—25%) konnten nach drei bis vier Monaten metaplastische Veränderungen in der Pulpa beobachtet werden: Knochenablagerung auf die Innenwand des Dentins und Bildung von Knochenbälkchen frei in der faserig veränderten Pulpa.

Höhere Konzentrationen (20—25%) von Paraform-Aquadont verursachten in einem bis elf Tagen Blutungen und Entzündungen mit allen Erscheinungen der Abwehrreaktion des Gewebes. Praktisch ist der Paraformaldehyd als Beimischung zu provisorischen Füllungen zu verwenden. Die Konzentration soll zwischen 2% und 6% schwanken je nach Alter des Individuums und Tiefe der Kavität.

Wir können durch die Beimischung des Paraformaldehyds zu provisorischen Füllungsmaterialien eine Herabsetzung der Dentin-Empfindlichkeit erreichen und im Laufe der Zeit eine Bildung von Sekundärdentin in der Pulpa, wobei man auch mit einer Hemmung der Kariesbakterien rechnen kann."

Orban empfiehlt dieses Paraformaldehyd-Aquadont (Formaquadont) als „ein Medikament für die Praxis".

Auf Grund dieses Resultates aus Untersuchungen an Hundezähnen sahen wir uns veranlaßt, analoge Experimente an menschlichen Zähnen durchzuführen. Es hat sich nämlich gezeigt, daß man nicht ohne weiteres von Hundeversuchen auf solche an Menschen Rückschlüsse ziehen darf. Die Hundepulpa wie das Hundeperiodontium sind äußerst sensible Organe. Es werden schon

Reize beantwortet, die für die entsprechenden menschlichen Organe noch unterschwellig sind. Daraus können Fehlschlüsse über die Dosierung eines solchen Reizstoffes gemacht werden. Und gleich rasch, wie diese Reize das Hundeperiodontium in seinen Funktionen stören können, ebenso rasch werden Schädigungen durch reparative Vorgänge beseitigt. Vergleichen wir damit die viel geringere Reaktionsfähigkeit der menschlichen Pulpa und des menschlichen Periodontiums, so mußten wir jedenfalls von vornherein gewärtig sein, nicht so regelmäßig Befunde zu bekommen.

Eigene Untersuchungen

Wir haben unsere Untersuchungen mit einem 4%igen Paraformaldehyd gemacht, der, mit „Aquadont" gemischt, im Handel unter dem Namen „Formaquadont" (Odem, Wien) erscheint. Er wird mit einem Tropfen Wasser angerührt und erhärtet in der getrockneten Kavität sehr rasch. Unbekümmert um Alter und Geschlecht haben wir an Zähnen von 60 Patienten Einlagen von 4%igem Formaquadont gemacht. Wir haben dabei oberflächliche und tiefe Kariesdefekte an allen Flächen eines Zahnes angetroffen, Zähne ohne und solche mit mehr oder weniger tiefen Füllungen, hypersensible und normal sensible Zähne. Wir haben dabei Kavitäten angelegt von verschiedener Tiefe und Ausdehnung. An Zahnhälsen konnten wir meist nur eine dünne Schicht entfernen, während es in verschiedenen Fällen gelang, in zentralen Fissuren oder approximal der Pulpa sehr nahe zu kommen.

Die Liegedauer der Einlagen variierte zwischen einem Tag und 1½ Monaten (siehe Tabelle 1).

Tabelle 1.

Erklärung: K. = Karies. P. p. = Panthesinpulver. Ag. = Amalgam-Füllung. E. = Einlage.

1. 35j. Mann. 4—. Tiefe K. E. 10. 1. 36. Starke Schmerzen. Pat. entfernt Einlage.
2. 24j. Mann. 7+. Sek. K. unter Amalg. E. 15. 12. 35. Starke Schmerzen, dumpf, zuerst lok., später diffus. Dauer: 1 Tag. 17. 12. 35 fast schmerzlos.
3. 22j. Frau. +3. Tiefe K. E. 14. 12. 35. Starke Schmerzen, anfänglich nicht lok. Beim Abklingen lok. 3 Tage. Gleich schmerzh. 1. 35.
4. 38j. Mann. 4—. Hypersens. Zahnhalsk. E. 9. 12. 35. 12. 12. 35 schmerzlos
5. 27j. Frau. —3. Tiefe Zahnhalsk. E. 16. 12. 35. 27. 1. 36 schmerzlos.

6. 27j. Frau. —4. Tiefe Zahnhalsk. E. 16. 12. 35. 27. 1. 36 schmerzlos.
7. 16j. Frau. —7. Tiefe K. E. 25. 1. 36. Schmerzen. Weiterbeh. gleich schmerzhaft.
8. 27j. Frau. +7. Tiefe K. E. 14. 2. 36. Weiterbeh. gleich schmerzhaft.
9. 36j. Mann. 7—. Oberfl. K. E. 14. 2. 36. Weiterbeh. 21. 2. 36 gleich schmerzhaft.
10. 25j. Frau. 7—. Zahnhalsk. E. 1. 4. 36. Weiterbeh. 7. 4. 36 gleich schmerzhaft.
11. 25j. Mann. —6. Oberfl. K. E. 24. 2. 36. Weiterbeh. weniger schmerzhaft.
12. 45j. Mann. —6. Zahnhalsk. E. 28. 4. 36. Weiterbeh. nicht schmerzlos, aber erträglich.
13. 12j. Mädchen. +6. K. an Schmelz-Dentingr. E. 30. 4. 36. 5. 5. gleich schmerzhaft.
14. 23j. Frau. —6. Tiefe K. E. 5. 5. 36. Starke Schm. 12. 5. schmerzlos.
15. 22j. Mann. 6—. Mittlere K. E. 25. 5. 36. Weiterbeh. fast schmerzlos.
16. 27j. Frau. —3. Oberfl. Zahnhalsk. hypersens. Schmerzen auf Temp.-Unterschiede. E. 25. 5. 36. 12. 5. gleich schmerzh.
17. 27j. Frau. 3—. Mittl. K. hypersens. Schmerzen auf Temp.-Unterschiede. E. 25. 5. 36. Weiterbeh. gleich schmerzhaft.
18. 22j. Mann. 1+. Tiefe K. E. 28. 8. + P. p. 4. 9. 36 gleich schmerzhaft.
19. 19j. Mann. 6+. Tiefe K. E. 15. 9. 36 + P. p. Weiterbeh. etwas weniger schmerzhaft.
20. 19j. Mann. 5—. Tiefe K. E. 15. 9. 36 + P. p. 22. 9. gleich schmerzhaft.
21. 19j. Mann. 4—. Oberfl. K. E. 15. 9. 36 + P. p. 22. 9. gleich schmerzhaft.
22. 13j. Mädchen. 7—. Tiefe K. Schmerzen auf Kalt. E. 29. 10. 36 + P. p.. 9. 11. 36 + P. p. Schmerzen. 9. 11. weniger sens., 16. 11. gleich sensibel.
23. 21j. Mann. +7. Tiefe K. E. 2. 11. 36 + P. p. 6. 11. gleich schmerzhaft.
24. 25j. Mann. —6. Tiefe Amalg.-F. ohne Unterl. Schmerzen. E. 6. 11. 36 + P. p., 9. 11. + P. p. Schmerzen. 9. 11. weniger sens., 10. 11. gleich schmerzhaft.
25. 26j. Mann. —7. Oberfl. hypersens. K. E. 6. 11. 36 + P. p. Weiterbeh. schmerzhafter.
26. 33j. Mann. —8. Mittl. K. E. 6. 11. 36 + P. p., 9. 11. + P. p. Kontinuierliche Schmerzen. 9. 11. gleich sens., 11. 11. gleich schmerzhaft.
27. 29j. Frau. 3—. Oberfl. K. Schmerzen auf Kalt. 10. 11. 36 + P. p., 16. 11. 16. 11. gleich schmh., 23. 11. gleich schmh.
28. 29j. Frau. 5—. Oberfl. K. E. 10. 11. 36. 12. 11. schmerzlos.
29. 34j. Mann. —7. Tiefe Zahnhalsk. E. 12. 11. 36. Starke Schm., Pat. entfernt Einlage selber.
30. 31j. Mann. —3. Oberfl. Zahnhalsk. E. 13. 11. 36. 17. 11. schmerzlos.

31. 31j. Frau. —5. Zahnhalsk. E. 13. 11. 36. 23. 11. weniger schmerzhaft.
32. 28j. Frau. 7+. Mittl. Zahnhalsk. E. 13. 11. 36. 3 Stunden Schmerzen. 17. 11. weniger schmerzhaft.
33. 26j. Frau. 7—. Oberfl. Zahnhalsk. E. 16. 11. 36. 26. 11. gleich schmerzhaft.
34. 31j. Mann. —4. Oberfl. Zahnhalsk. E. 17. 11. 36, 23. 11. 23. 11. fast gleich schmerzh,, 27. 11. gleich sensibel.
35. 31j. Mann. —5. Oberfl. Zahnhalsk. E. 17. 11. 36 + P. p., 23. 11. 23. 11. gleich schmerzhaft, 27. 11. gleich schmerzhaft.
36. 18j. Mann. +4. Tiefe K. E. 17. 11. 36 + P. p. 26. 11. gleich schmerzhaft.
37. 26j. Mann. +7. Oberfl. K. hypers. E. 23. 11. 36. 30. 11. schmerzlos.
38. 26j. Mannn. +8. Tiefe K. E. 23. 11. 36 + P. p. 30. 11. schmerzlos.
39. 35j. Frau. +2. Oberfl. Zahnhalsk. E. 23. 11. 36. 30. 11. schmerzlos.
40. 35j. Frau. +2. Oberfl. K. E. 23. 11. 36. 30. 11. schmerzlos.
41. 35j. Frau. +3. Oberfl. K. E. 23. 11. 36. 30. 11. schmerzlos.
42. 27j. Frau. 7+. Tiefe K. E. 26. 11. 36. 30. 11. gleich schmerzh.
43. 23j. Mann. 8+. Mittl. K. hypers. E. 27. 11. 36, 30. 11. 30. 11. gleich schmerzhaft, 8. 12. gleich schmerzhaft.
44. 35j. Frau. 6—. Zahnhalsk. Schmerzen auf Kalt. E. 30. 11. 36 + P. p. Starke Schmerzen kontinuierl., bes. auf Kalt. 11. 12. schmerzlos; Schmerzen auf Kalt bleiben.
45. 34j. Mann. +2. Tiefe K. E. 30. 11. + P. p. 5. 12. gleich schmerzhaft.
46. 35j. Mann. —7. Tiefe K. Schmerzen auf Temp.-Untersch. E. 7. 11. 36. Schmerzen lok. 2 Tage. 11. 12. schmerzlos.
47. 27j. Frau. +7. Mittl. K. E. 7. 12. 36. 21. 12. schmerzlos.
48. 22j. Frau. 4+. Mittl. K. E. 12. 1. 37 15. 1. gleich schmerzh.
49. 21j. Frau. +2. Tiefe K. E. 12. 1. 37 + P. p. 18. 1. gleich schmerzhaft.
50. 21j. Mann. 6+. Mittl. K. Schmerzen auf Kalt. E. 15. 1. 37 + P. p. 2 Std. Schmerzen. 18. 1. fast schmerzlos.
51. 50j. Frau. 4+. Mittl. K. E. 15. 1. 37 + P. p. 18. 1. schmerzl.
52. 34j. Frau. 5+. Tiefe K. E. 15. 1. 37 + P. p. 19. 1. gleich schmerzhaft.
53. 22j. Frau. +2. Oberfl. K. E. 15. 1. 37. 22. 1. gleich schmerzh.
54. 35j. Frau. 6—. Mittl. K. E. 15. 1. 37 + P. p. 19. 1. schmerzl.
55. 31j. Frau. +1. Mittl. K. E. 18. 1. 37 + P. p, 22. 1. 37 gleich schmerzhaft.
56. 27j. Frau. +6. Mittl. K. E. 19. 1. 37. 25. 1. gleich schmerzh.
57. 31j. Mann. 5—. Mittl. K. E. 19. 1. 37. 26. 1. gleich schmerzh.
58. 22j. Frau. +6. Tiefe K. E. 11. 1. 37 + P. p. 25. 1. 37 gleich schmerzhaft.

Wie aus Tabelle 1 auch hervorgeht, wurde das Paraformaldehyd-Aquadont nicht von allen Patienten gleich ertragen. Während bei den einen die betreffenden Zähne völlig reaktionslos blieben, stellten sich bei anderen nach kurzer Zeit äußerst starke Schmerzen ein, die als dumpf und ausstrahlend bezeichnet wurden und erst nach einiger Zeit lokalisiert werden konnten. Sie dauerten einen bis mehrere Tage, doch kann die Dauer nicht genau beschrieben werden. Entweder entfernten die Patienten die Einlage selbst, oder die Weiterbehandlung mußte von uns vor Abklingen der Schmerzen vorgenommen werden.

Diese Schmerzen machten uns gewisse Bedenken. Denn wir können nicht annehmen, daß ein Medikament, das so heftige und andauernde Schmerzen auslöst, von der Pulpa schadlos ertragen wird. Werden dabei bloß ein Reiz zur Bildung einer Schutzschicht ausgelöst oder das sensibelste Organ der Pulpa, die Odontoblasten vielleicht geschädigt?

Wir haben in der Folge, um diese Schmerzen zu vermeiden, einem großen Teil unserer Formaquadont-Einlagen ein Anaestheticum in Form von Panthesin-Pulver zugefügt. Es gelang, dadurch die Schmerzen in vielen Fällen zu eliminieren.

In den wenigen Fällen, wo die Einlagen praktisch gut wirkten, wurden die Kavitäten präpariert und mit einer entsprechenden Füllung versehen. In Fällen, wo die Präparation noch nicht die gewünschte Schmerzlosigkeit aufwies, haben wir die Einlagen erneuert, in der Annahme, daß das abgegebene Formalin zur Bildung einer guten Isolierschicht eben nicht ausgereicht hat. Dabei haben wir aber gefunden, daß das Medikament zum zweiten Male in Bezug auf Schmerzlosigkeit nicht besser gewirkt hat.

In einer zweiten Versuchsreihe haben wir ein gleichartiges Patientenmaterial gewählt. 30 Zähne von Kindern aus der Basler Schulzahnklinik haben wir mit unseren Einlagen behandelt und dann später histologisch untersucht. Das Alter variierte nur zwischen 9 und 13 Jahren. Nur vier histologisch untersuchte Zähne weisen ein höheres Alter (27 Jahre) auf. Bei den Zähnen handelte es sich fast ausschließlich um Sechsjahrmolaren. Waren die kariösen Defekte auch hier von mannigfacher Größe, so waren wir doch dazu berechtigt, alle diese Fälle in bezug auf ihre Erfolgsmöglichkeiten untereinander zu vergleichen, indem nur Zähne mit gesunder Pulpa zur Untersuchung kamen. Es war infolgedessen hier auch eine im histologischen Bilde sichtbare Reaktion

zu erwarten, die bei der Gleichartigkeit des Materials und der großen Reaktionsmöglichkeit der Pulpa in diesem Alter auch einheitlicher Natur sein dürfte.

Tabelle 2.

1. Ohne Sekundär-Dentin-Bildung:

1. 12j. Knabe. +6. Ag. m—o oberfl. E. 13. 2. 36. Extr. 16. 9. Histol. Bild: Das Medikament konnte nur aus ziemlicher Entfernung auf die Pulpa wirken. Diese weist neben einer mäßigen Hyperämie sehr starke Verkalkungen auf. An der tiefsten Stelle des Pulpadaches (am weitesten weg von der Einlage) beginnende Sek.-Dentinbildung, die aber ohne Zweifel von der Ag. oder von einer Karies herrühren muß. Odontoblasten unter dieser sehr dünnen Schicht abgeflacht, sonst überall erhalten und normal.
2. 9j. Mädchen. 6+. Oberfl. zentrale Karies. E. 1. 7. 36. Extr. 6. 10. Histol. Bild: Die Kavität wurde nicht sehr tief gelegt. Pulpa hyperämisch, an einzelner Stelle Entzündungsherd. Die Odontoblasten erhalten, nur leicht abgeflacht. Kein Sek.-Dentin!
3. 9j. Mädchen. +6. Mittl. zentr. K. E. 1. 7. 36. Extr. 19. 8. Histol. Bild: Kavität oberfl. angelegt. Pulpa mäßig hyperämisch. Odontoblastenschicht überall erhalten und normal. Nirgends Sek.-Dentin.
4. 13j. Knabe. —6. Mittl. Ag. E. 2. 7. 36. Extr. 19. 8. Histol. Bild: Siehe Abb. 1.
5. 9j. Mädchen. +6. Zieml. tiefe zentr. K. E. 3. 7. 36. Extr. 19. 8. Histol. Bild: Einlage auf kariöses Dentin gelegt. Normale Pulpa. Odontoblasten unverändert. Kein Sek.-Dentin!
6. 9j. Knabe. 6+. Oberfl. K. E. 2. 9. 36. Extr. 16. 9. Histol. Bild: Siehe Abb. 2.
7. 12j. Mädchen. +6. Zieml. tiefe K. E. 4. 9. 36 + P. p. Extr. 23. 9. Histol. Bild: Siehe Abb. 3.
8. 10j. Knabe. +6. Tiefe K. E. 26. 8. 36, Pulpa angeritzt. Extr. 2. 9. Histol. Bild: In der Umgebung der Verletzung Entzündung. Blutungen im Gewebe. An nicht angeritzten Stellen ist die Odontobl.-Schicht zerstört. Kein Sek.-Dentin!
9. 9j. Mädchen. —6. Starke Hypoplasie. E. 26. 8. 36. Extr. 2. 9. Histol. Bild: Normale Pulpa. Infolge der starken Hypopl. der Kaufläche hat sich eine gleichmäßige Sek.-Dentin-Decke gebildet. Sie ist aber dort, wo die Einlage ihr nahekommt, nicht verstärkt worden. Die Odontoblasten an manchen Stellen etwas abgeflacht, aber überall erhalten.
10. 12j. Mädchen. 6+. Tiefe K. E. 10. 9. 36 + P. p. Extr. 6. 11. Histol. Bild: Siehe Abb. 4.
11. 11j. Knabe. 7+. Mittl. K. E. 16. 9. 36 + P. p. Extr. 18. 11. Histol. Bild: Die Einlage ist der Pulpa nicht sehr nahe. Diese völlig normal. Odontobl. unverändert; kein Sek.-Dentin!
12. 11j. Mädchen. +6. Mes. tiefe K. E. 16. 9. 36 + P. p. Extr. 23. 9. Histol. Bild: Einlage zentral, oberfl. Pulpa normal, ebenso Odontoblasten. Kein Sek.-Dentin!
13. 13j. Knabe. 6+. Oberfl. Ag. E. 25. 9. 36 + P. p. Extr. 12. 10. Histol. Bild: Siehe Abb. 5.

14. 9j. Knabe. —6. Zieml. tiefe K. E. 26. 10. 36 + P. p. Extr. 2. 11. Reakt.: Schmerzen. Histol. Bild: Siehe Abb. 6.
15. 9j. Knabe. +6. Zieml. tiefe K. E. 26. 10. 36 + P. p. Histol. Bild: Kavität ist dem einen Pulpahorn sehr nahe. Keine Sek.-Dentin-Bildung. Leukozyten-Infiltration. Blutungen. Odontoblasten degeneriert.

2. Unsichere Fälle:

1. 12j. Knabe. 6—. Ag. tief. E. 27. 2. 36. Extr. 12. 10. Reakt.: Schmerzen, nicht lokal, 2 Tage. Histol. Bild: Siehe Abb. 7.
2. 12j. Knabe. —6. Ag. mittel. E. 20. 2. 36. Extr. 16. 9. Reakt.: Schmerzen, nicht lokal, 1 Tag. Histol. Bild: Siehe Abb. 8.
3. 12j. Knabe. 6+. Oberfl. Ag. zentr. E. 24. 6. 36. Extr. 10. 7. Histol. Bild: Einlage nicht tief, aber breit. An der tiefsten Stelle des Pulpadaches ist Sek.-Dentin, ist aber nicht so breit wie die Einl. Unsicher, ob von der Einl. oder von der Karies.
4. 13j. Knabe. 6+. Tiefe mes. K. E 24. 6. 36. 1. 7. Reakt.: Anfängl. unbedeutende Schmerzen. Histol. Bild: Breit angelegte Einlage. Gegen die mes. K. ist Sek.-Dentin gebildet. In der einen Präp. ist der übrige Teil des Pulpadaches frei, in andern eine ganz dünne Schicht Sek.-Dentin. Möglicherweise von der Einlage herrührend.
5. 9j. Mädchen. +6. Starke Hypoplasie. E. 21. 8. 36. Extr. 2. 9. Histol. Bild: Siehe Abb. 9.
6. 9j. Knabe. +6. Oberfl. K. E. 2. 9. 36. Extr. 18. 11. Histol. Bild: Die Einlage liegt, wie im Präp. von Abb. 6, überall der Pulpa sehr nahe. Doch ist nur an einer einzigen Stelle Sek.-Dentin gebildet. Odontoblasten darunter abgeflacht, z. T. aufgelockert. Pulpa leicht hyperämisch. Sek.-Dentin kann von der Einlage oder von der Karies herrühren.
7. 12j. Mädchen. —6. Tiefe K. E. 4. 9. 36 + P. p. Extr. 23. 9. Histol. Bild: Siehe Abb. 10.
8. 12j. Mädchen. 6—. Oberfl. K. E. 10. 9. 36 + P. p. Extr. 6. 11. Histol. Bild: Einlage ist dem einen Pulpahorn sehr nahe. Sek.-Dentin unter dem ganzen Pulpadach. Ist aber im Horn viel dünner als in der Mitte. Wahrscheinlich eine Folge der Karies. Pulpa sehr stark hyperämisch. Blutungsherde.

Abbildung 1

Fall W. W., Knabe, 13-jährig, 6— mittlere Amalgamfüllung Ag, Einlage liegt reaktionslos vom 2. 7. 1936 bis 19. 8. 1936. Kein Sekundärdentin. Die Odontoblasten sind erhalten, in der Nähe der Einlage zeigen sie Degenerations-Erscheinungen (X)



Abbildung 2

Fall H. W., Knabe, 9-jährig, 6+ oberflächliche Karies, Einlage liegt reaktionslos vom 2. 9. 1936 bis 16. 9. 1936

Unveränderte Pulpa. Die Kavität wurde ziemlich tief gelegt. Sekundärdentin ist nicht zu sehen. Die Odontoblasten sind an der der Einlage entsprechenden Stelle vollständig zerstört (×). Bei O_1 und O_2 sind sie noch erhalten

Abbildung 3a

Fall D. B., Mädchen, 12-jährig, +6 tiefe Karies, Einlage liegt reaktionslos vom 4. 9. 1936 bis 23. 9. 1936

Die Kavität ist so tief gelegt, daß sie eine, durch die tiefe Karies bedingte Sekundärdentinschicht (S. D.) anschneidet. Die Kavität ist breiter als diese Schicht. Dort, wo nur normales Dentin (D) vorliegt, wurde aber durch das Paraformaldehyd kein Reizdentin erzeugt. Die Odontoblasten sind in dieser Partie (a—d) teilweise degeneriert, während sie unter der Sekundärdentinschicht bloß abgeflacht erscheinen.

Das Pulpagewebe ist nur leicht hyperämisch.



Abbildung 3b
Vergrößerung der Partie a—b. Von c—b sind die Odontoblasten degeneriert



Abbildung 3c
Starke Vergrößerung der Partie c—b

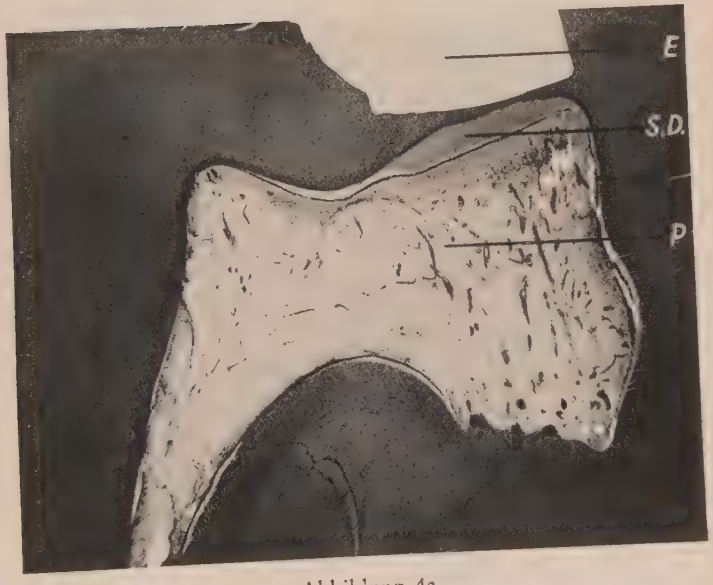

Abbildung 4a

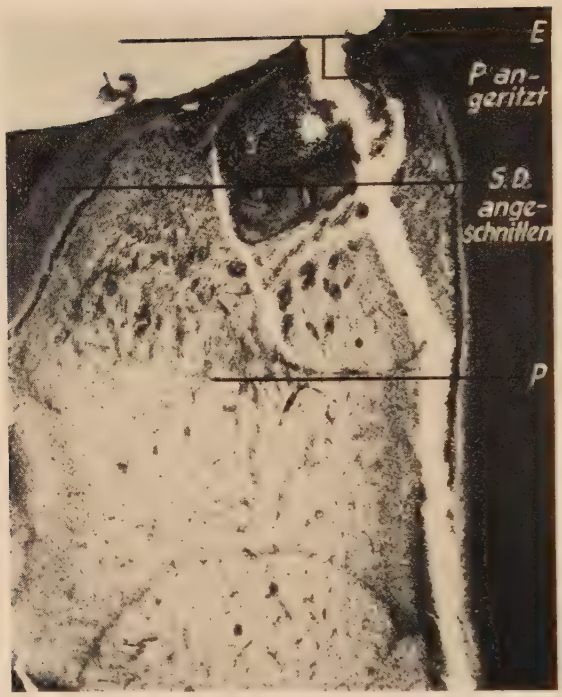

Abbildung 4b

Wegen der tiefgehenden Karies bildete sich, hauptsächlich in einem der Pulpahörner, eine dicke Sekundärdentinschicht (Abb. 4a). Verschiedene Schnitte zeigen, daß sie durch unsere Präparation angeschnitten wurde

Bei der Durchsuchung der ganzen Serie wurde konstatiert, daß an einer Stelle bei der Präparation die Pulpa angeritzt wurde. Die diesbezüglichen Folgen sind im Bilde gut zu ersehen (Abb. 4b)

Abbildung 5a

Fall C. D., Knabe, 13-jährig, 6+ oberflächliche Amalgamfüllung, Einlage liegt reaktionslos vom 25. 9. 1936 bis 12. 10. 1936

Die Einlage ist der Pulpa nicht sehr nahe. Pulpa im allgemeinen normal, sie weist Verkalkungen (V) auf und an einer Stelle lokalisierte Entzündung (siehe Vergrößerung)

Kein Sekundärdentin. Odontoblasten erhalten und normal. In anderen Schnitten finden wir Sekundärdentin, es ist aber durch die Kavität angebrochen. Darunter zum Teil degenerierte Odontoblasten



Abbildung 5b
Vergrößerung der Partie ⌀ mit der Entzündung. Leukozytenaustritt = L

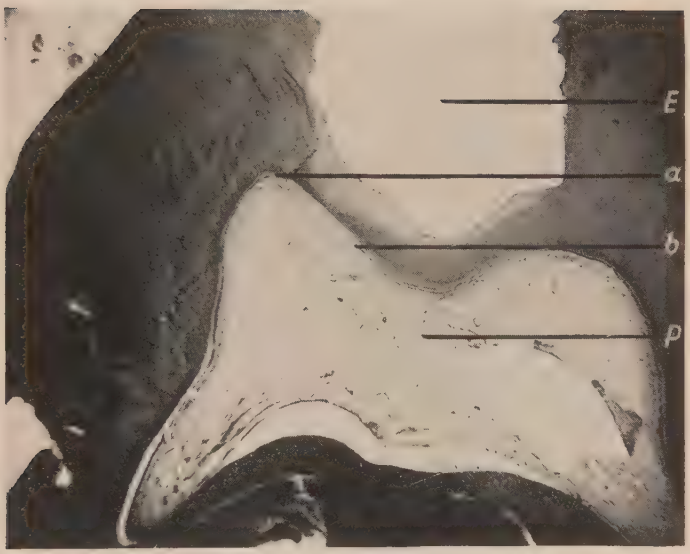

Abbildung 6a

Fall P. M., Knabe, 9-jährig, —6 ziemlich tiefe Karies, Einlage liegt, anfänglich unter Schmerzen, vom 26. 10. 1936 bis 2. 11. 1936

Die Kavität konnte überall der Pulpa sehr nahe gebracht werden. Diese zeigt mäßige Hyperämie (erweiterte Venen). Odontoblasten im Bereich der Wirkung der Einlage zum Teil verschwunden, zum Teil abgeflacht. Bei großer Vergrößerung sehen wir Beginn des Leukozytenaustritts. Kein Sekundärdentin! Abgeflachte Odontoblasten = a—b



Abbildung 6b
Vergrößerung der Partie a—b mit den abgeflachten Odontoblasten. Bei N = normale Odontoblasten. Die Weilsche Schicht fehlt unter den abgeflachten Odontoblasten

Abbildung 6c
Starke Vergrößerung aus der Partie a—b. Die Odontoblasten sind hier besonders lückenhaft angeordnet

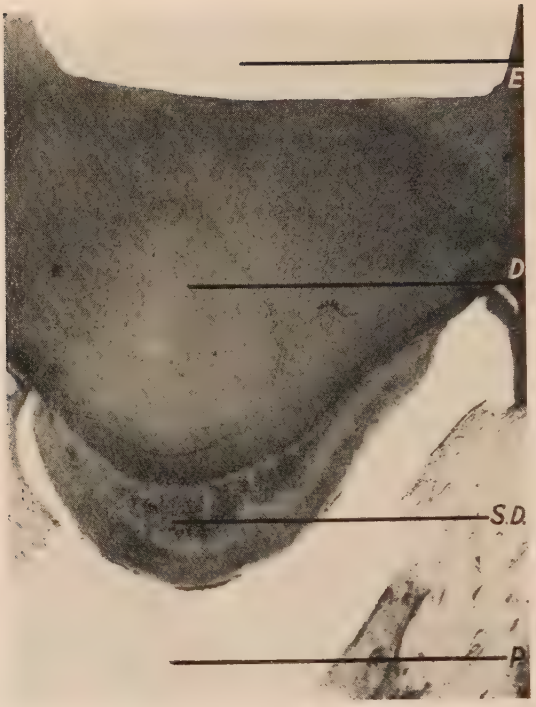

Abbildung 7

Fall E. M., Knabe, 12-jährig, 6— tiefe Amalgamfüllung, Einlage liegt vom 27. 2. 1936 (Schmerzen nicht lokalisierbar zwei Tage), bis 12. 10. 1936

Sekundärdentinbildung in der Pulpa, ungefähr entsprechend der Größe der Einlage. Degenerationen im Pulpagewebe, Verkalkungen. Es kann nicht mit Sicherheit gesagt werden, ob die Bildung des Sekundärdentins durch die Paraformaldehydeinlage oder durch die tiefe Karies erfolgt ist



Abbildung 8

Fall E. M., Knabe, 12-jährig, —6 mittlere Amalgamfüllung, Einlage liegt vom 20. 2. 1936 (Schmerzen nicht lokalisierbar, einen Tag) bis 16. 9. 1936

Einlage ist weit von der Pulpa entfernt. Entzündungserscheinungen in der Pulpa (Leukozytenherd). Weitgehende multipel auftretende Verkalkungen (V) in der Kronen- und der Wurzelpulpa. An der Stelle, die der einen der beiden Einlagen entspricht (E_1), sehen wir kein Sekundärdentin, jedoch im anderen Horn (E_2)

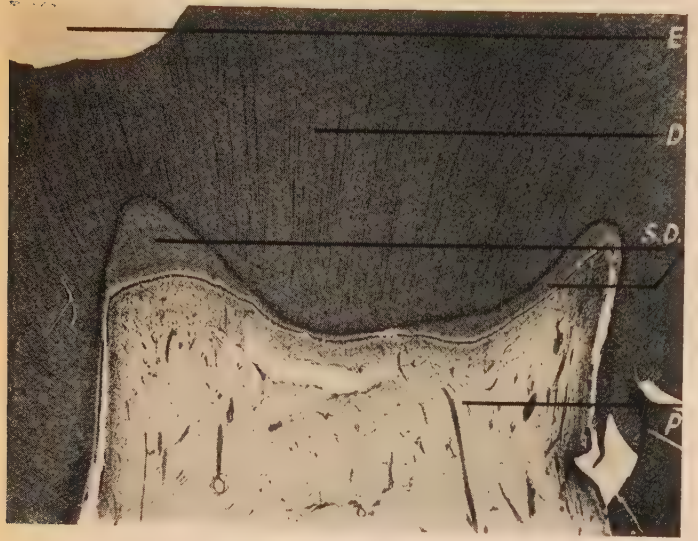

Abbildung 9

Fall O. Z., Mädchen, 9-jährig, +6 stark hypoplastisch, Einlage liegt reaktionslos vom 21. 8. 1936 bis 2. 9. 1936

Sekundärdentinbildung über die ganze Pulpaoberfläche. Die Odontoblasten sind zum Teil verschwunden, zum Teil in Umbildung begriffen und verkleinert. Im Gegensatz zum Präparat in Abbildung 6 könnte man in diesem Präparat die Sekundärdentinbildung als Wirkung der Paraformaldehyd-Einlage ansehen

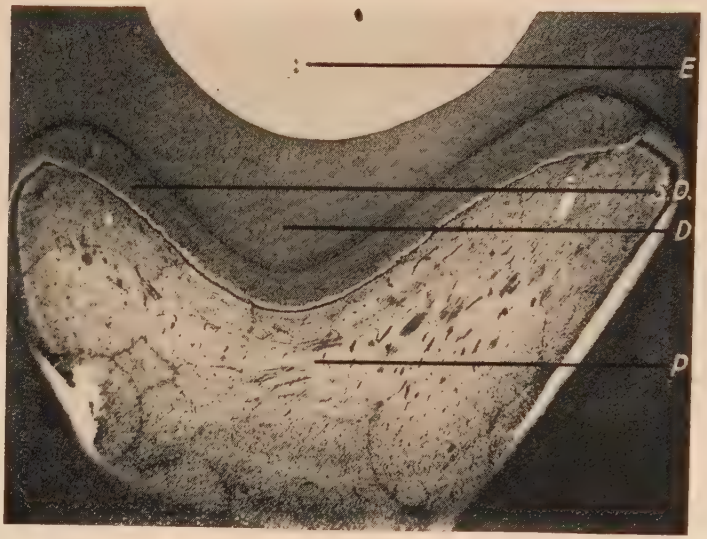

Abbildung 10

Fall D. B., Mädchen, 12-jährig, —6 tiefe Karies, Einlage liegt reaktionslos vom 4. 9. 1936 bis 23. 9. 1936

Die Einlage ist nur auf das eine Pulpahorn gelegt worden. Hier zeigt sich eine deutliche Sekundärdentinbildung. Diese ist im anderen Horn nicht so deutlich. Bei der Durchsicht des ganzen Präparates müssen wir sagen, daß die Sekundärdentinbildung in erster Linie durch die Karies erfolgt ist, daß jedoch die Paraformaldehyd-Einlage hier fördernd gewirkt hat

Abbildung 11a

Besonderer Fall

Fall W. W., Knabe, 13-jährig, —6 tiefe Karies, Einlage liegt reaktionslos vom 2. 7. 1936 bis 19. 8. 1936

Durch die vordringenden Karies-Bakterien wurde in den Pulpahörnern eine Entzündung mit Einschmelzung (Ei) hervorgerufen. Durch das Formaldehyd wurde die entzündete Region desinfiziert. Das Bindegewebe, das den Herd umgab, verdichtete sich zu einer Hartsubstanz (H), die an echten Knochen erinnert. Der Entzündungsherd wurde auf diese Weise völlig isoliert. Es ist dies eine Reparations-Erscheinung einer Pulpitis purulenta partialis

Abbildung 11b

Vergrößerung der Partie □

Praktische Folgerungen:

Hyperämie wechselnden Grades, einzelne Entzündungsherde, kleinere Blutungen, Degeneration der Pulpa, vakuolige Degeneration der Odontoblasten, regressive Veränderungen gefolgt von Kalkablagerungen sind die Schädigungen, die wir nach Einlagen von 4% igem Paraformaldehyd mit verschiedener Liegedauer feststellen konnten. Wenn auch bei einzelnen Zähnen die eine oder andere Veränderung größeren Umfang angenommen hat, so können wir doch nirgends von irreparablen Schäden sprechen. Denn überall ist der Gewebscharakter der Pulpa erhalten geblieben. Die subjektiven Erscheinungen, die sich in starken, kontinuierlichen Schmerzen (einige Stunden bis einige Tage) äußerten, sind sowohl auf eine, wenigstens anfänglich, sehr ausgeprägte Hyperämie zurückzuführen. Wo Sekundärdentin gebildet wurde oder dort, wo der Odontoblastenfortsatz zerstört wurde, ist der Reiz aufgefangen worden, und damit sind auch die Hyperämie und mit ihr die Schmerzen verschwunden. Wo aber beides ausgeblieben ist, wurde die Hyperämie durch den Verbrauch des Formalins beseitigt.

Wir haben zum Teil beträchtliche Verkalkungen feststellen können. Nicht nur im koronalen Teil der Pulpa sind solche scholligen Massen aufgetreten, sie haben sich auch bis in die Wurzelkanäle hinein erstreckt. Die Zerstörung von Zellen muß da sehr ausgedehnt gewesen sein, denn nur auf toten oder in der Vitalität stark herabgesetzten Zellen kann sich Kalk ablagern. Sie bilden bekanntlich die Bildungszentren für den Kalk.

Wir hatten Grund, anzunehmen, daß eine reaktionsfähige Pulpa auf den Reiz des Paraformaldehyds hin Sekundärdentin bilden würde, wenn nicht in der ganzen Pulpa, so doch an der gereizten Stelle. Ein solcher Vorgang hätte uns neben der Anästhesie des Dentins große Vorteile gebracht im Bestreben, die Funktion der Pulpa möglichst lange zu erhalten. Wir haben aber nur in ganz wenigen Fällen mit Sicherheit Sekundärdentin als Folge der Einlage nachgewiesen.

Das Fehlen des Sekundärdentins, die degenerierten Odontoblasten, die Blutungen im Pulpaparenchym, die degenerativen Neubildungen, haben ihre Erklärung darin gefunden, daß das Paraformaldehyd in der Konzentration von 4%, wie es für den Gebrauch in der Praxis hergestellt wird, zu stark ist. In all den Fällen mit solchen Erscheinungen ist die Dosis therapeutica überschritten worden und ist zur Dosis toxica geworden. Der Reiz wirkt nicht mehr im Sinne der Produktion, sondern der Schädigung.

Im weiteren kann angenommen werden, daß eine weniger reaktive Pulpa anders reagieren wird auf den Reiz des Formalins: Nur die Bahn des Tomesschen Fortsatzes wird unterbrochen (chemische Bindung, Überführen in den Gelzustand oder Koagulation). Die Pulpa wird aber nicht geschädigt.

Überall dort, wo wir keine Sekundärdentinbildung beobachten konnten, wo aber die Präparation nach der Einlage weniger oder gar keine Schwierigkeiten mehr machte, kann obige Erklärung angenommen werden. Für die vielen Fälle aber, wo weder Sekundärdentin noch Anästhesie eingetreten ist, gibt es nur eine Erklärung: Das Paraformaldehyd in der angewandten Konzentration hat nicht gewirkt. Die Konzentration war hier infolgedessen nunmehr zu gering.

Wenn wir also bei unseren Patienten zu einem günstigen Resultat kommen wollen, ohne größere Schädigungen in der Pulpa hervorzurufen, müssen wir, eingedenk, daß die Reaktionsfähigkeit der menschlichen Pulpa individuell stark verschieden ist, bei einer niederen Konzentration beginnen und diese solange steigern, bis wir eine Anästhesie des Dentins (durch Sekundärdentin oder durch Aufhebung der Reizleitung in den Odontoblasten) erreicht haben. Daß aber ein solcher Versuch unter Umständen längere Zeit in Anspruch nehmen kann, liegt auf der Hand. Er dürfte sich für die tägliche Praxis nicht empfehlen! Er würde sich dann lohnen, wenn wir keine anderen Mittel und Wege besäßen, schmerzlos operieren zu können. Eine Injektion, oder, was neuerdings untersucht wird, Präparation mit eisgekühltem Bohrer, liefern uns jedoch schon heute ziemlich sichere Resultate.

Zusammenfassung:

1. Nach Einlagen von Aquadont mit einem Gehalt von 4% Paraformaldehyd haben wir nur in 24% praktisch einen Erfolg erzielt, 14% waren unsicher, und in den übrigen 62% ist der Erfolg völlig ausgeblieben. Bei den histologisch untersuchten Fällen waren 63% ohne Sekundärdentinbildung, in 33% war die Ursache zur Bildung fraglich.

2. Hat eine erste Einlage keinen Erfolg, so nützt es nichts, sie zu wiederholen.

3. Zur Desensibilisierung des Dentins können wir keine allgemein gültige Dosis angeben. Wählen wir eine höhere Konzentration als 4%, so sind Schädigungen an vielen Zähnen die Folge.

4. Die Schädigungen, die wir bei 4% Paraformaldehyd gesehen haben, sind: Degeneration der Odontoblasten und des Pulpagewebes, Blutungen. Kleinere Entzündungsherde. Verkalkungen.

5. In einem Fall haben die vordringenden Kariesbakterien eine partielle Entzündung der Pulpa verursacht. Das Paraformaldehyd hat hier als starkes Desinficiens gewirkt. Die Entzündungsursache wurde beseitigt, der Herd abgekapselt. Das Pulpagewebe hat sich an dieser Stelle in Bindegewebe umgewandelt, das eine direkt knochenartige, an einen Belegknochen erinnernde Hartsubstanz bildet. Es ist dies eine Reparationserscheinung einer Pulpitis partialis purulenta.

Druckerei der Berlinischen Verlagsanstalt, Berlin NW 21